

## Risultati delle nostre osservazioni sulla Drepanocitosi e Thalassodrepanocitosi

Prof. I. Gatto

Dott. G. Russo<sup>1</sup>

La notevole frequenza della drepanocitosi fra le razze negre ne ha permesso il riconoscimento e lo studio prima fra i negri immigrati nell'America del Nord e poi fra quelli dell'Africa.

Dopo la prima osservazione fatta da Maggiore a Messina nel 1936 una serie di casi sono stati descritti anche nel nostro paese.

L'indagine condotta da Valentino nel 1954 faceva rilevare che i soggetti, sia ammalati che portatori sani, fino allora resi noti nella letteratura, provenivano dall'Italia meridionale ed in particolare dalla Sicilia.

Le osservazioni fatte e le ricerche condotte nella Clinica pediatrica di Palermo ci hanno permesso di raccogliere un congruo materiale clinico e di portare contributi alla conoscenza di questa anomalia ematologica e delle forme morbose ad essa legate.

La raccolta e la rivalutazione di dati già pubblicati, i risultati dello studio di nuove osservazioni ci danno argomento per questo lavoro.

La drepanocitosi come è noto può osservarsi in portatori sani eterozigoti per il carattere morboso come semplice anomalia ematologica, in ammalati eterozigoti nei quali non si riesce a svelare altra tara ereditaria, in ammalati doppi eterozigoti (drepanocitosi più altro carattere ematologico ereditario: talassemia, emoglobinosi C, D, G, sferocitosi, ellittocitosi) ed in ammalati omozigoti.

Accettiamo la terminologia invalsa nella letteratura americana, denominando come *malattia a cellule falciformi* tutti i quadri morbose nei quali la anomalia sia responsabile anche in parte della malattia, e riservando il termine di *anemia a cellule falciformi* a quei casi nei quali la malattia è esclusivamente dovuta al carattere falcemico, sia allo stato omozigotico che eterozigotico puro.

I quadri morbose dovuti alla interazione del gene falcemia (*s*) con altri caratteri morbose ematologici vengono specificati coi rispettivi termini di thalassodrepanocitosi (*s* + talassemia) C-drepanocitosi (*s* + Hb C) D-drepanocitosi (*s* + Hb D)

<sup>1</sup> Assistente e Libero Docente di Clinica Pediatrica

G-drepanocitosi ( $s + \text{Hb G}$ ) sferodrepanocitosi ( $s + \text{sferocitosi}$ ), ellittodrepanocitosi ( $s + \text{ellittocitosi}$ ).

Il materiale, oggetto del nostro studio, è costituito da 40 portatori sani di falcemia, da 20 casi di malattia a cellule falciformi, dei quali sei affetti da anemia a cellule

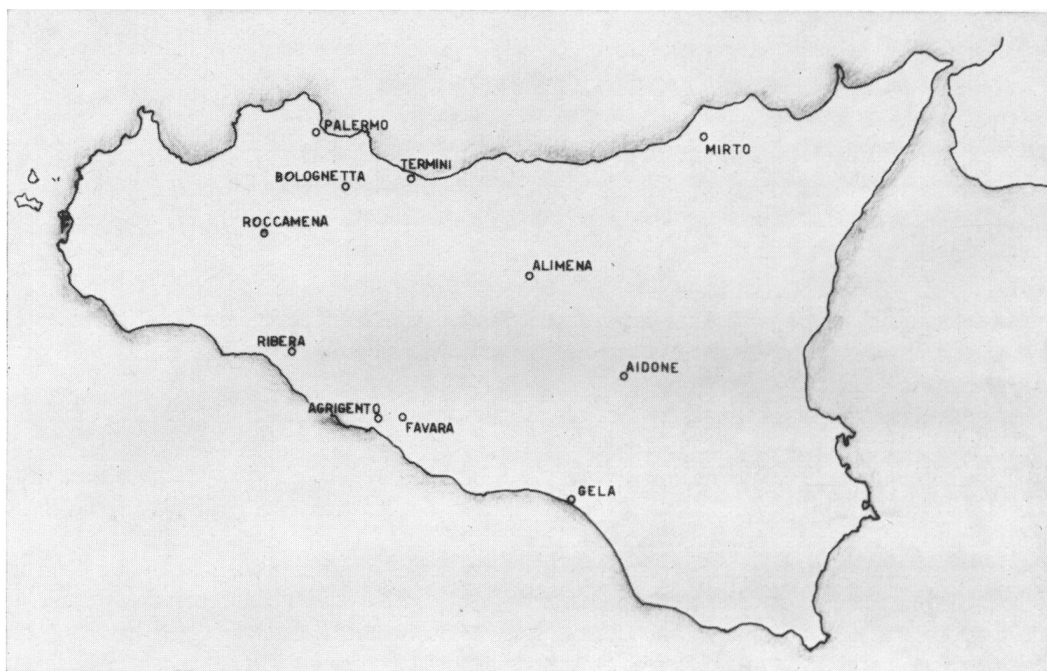


Fig. 1

falciformi (tre omozigoti e tre eterozigoti) e quattordici affetti da thalassodrepanocitosi.

La nostra casistica certamente non permette di determinare con esattezza la reale distribuzione della anomalia nelle diverse zone della Sicilia poichè è ben chiaro che alla nostra osservazione affluiscono più facilmente gli abitanti della Sicilia occidentale. La fig. 1 nella quale sono segnate le località di provenienza dei nostri ammalati ci porta a ritenere che la drepanocitosi sia presente in tutta l'isola. Sulla frequenza dell'anomalia fra la popolazione della Sicilia ci hanno dato informazione le ricerche di Valentino, Lo Jacono e Luna i quali su 5000 bambini siciliani ne trovarono 8 portatori della stigmata falcemica e ne dedussero pertanto una frequenza di 1,6‰, dalla quale può calcolarsi la presenza di un omozigote ammalato su circa 1 milione e mezzo di abitanti.

Queste cifre rilevano chiaramente una frequenza notevolmente inferiore a quella

osservata fra i negri d'America (media 7%) ed a quella osservata fra i negri dell'Africa (in alcune regioni si hanno frequenze che possono raggiungere il 25%).

Questo confronto avvalorava l'ipotesi che il gene della drepanocitosi sia presente fra noi per incroci con individui di razze negroidi, la cui presenza in Sicilia

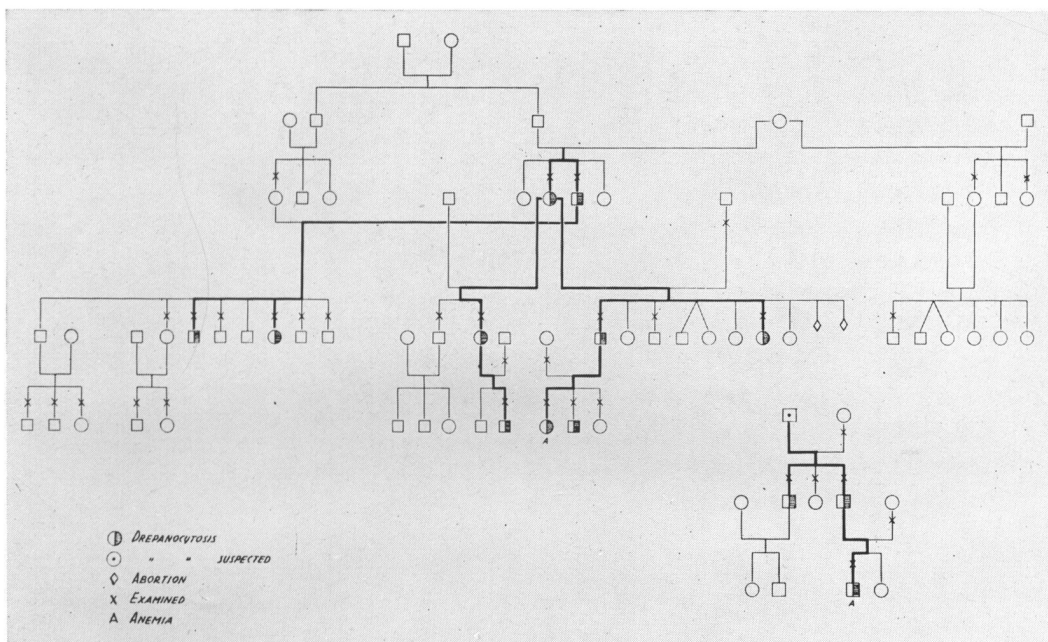


Fig. 2

appare storicamente documentata già dal periodo delle guerre puniche (Gatto).

Tale ipotesi riceve una notevole conferma dalla frequenza della stigmata fra i mussulmani dell'Africa del Nord, che appare di poco inferiore al 2% (Portier e Coll., Cabannes), un valore che sta fra le frequenze osservate fra i negri dell'Africa e quelle osservate fra la popolazione della Sicilia.

Le più recenti osservazioni di Choremis, Deliyannis, Gouttas, che hanno riscontrato in alcune zone della Grecia frequenze di stigmata falcemica che hanno raggiunto in alcuni distretti addirittura valori del 30% della popolazione, impongono certamente di tenere in considerazione che il gene patologico ci possa essere stato portato anche dai frequenti contatti di sangue fra la Grecia e la Sicilia, documentati fin dai tempi della civiltà egea.

Le nostre prime ricerche sono state rivolte al problema genetico. Dopo le prime ricerche di Sydenstricker e di Huck, Gatto e Purrazzella (1949) dimostrarono la presenza di anemia a cellule falciformi in individui eterozigoti per il carattere falcemia (fig. 2), nei quali dalle indagini ematologiche condotte in loro stessi e nei loro fami-

liari poteva escludersi la coesistenza di altre tare ematologiche ereditarie, e conclusero che il carattere falcemia fosse ereditario monomero con espressività variabile, per cui in un individuo eterozigote poteva presentarsi, sia la semplice stigmata sia la malattia.

Ulteriori ricerche di Beet e di Neel misero in evidenza che nella quasi totalità dei

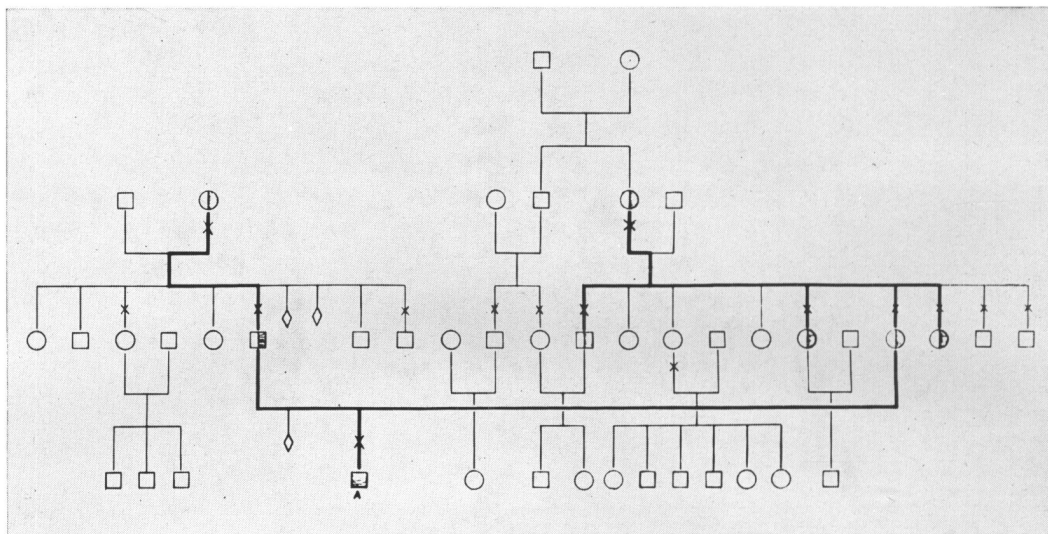


Fig. 3

casi di anemia a cellule falciformi entrambi i genitori sono portatori della stigmata per cui si pensò che l'insorgenza della malattia fosse sicuramente dovuta alla doppia dose del carattere patologico. Gatto e Purrazzella (1951) descrissero un caso nel quale la malattia era sicuramente dovuta alla doppia dose del carattere patologico (fig. 3) e pertanto conclusero che l'anemia a cellule falciformi *può presentarsi, sia negli omozigoti che negli eterozigoti maggiormente espressi*.

Ulteriori ricerche di Neel e Collaboratori, Lambotte Le Grand, Vanderpitte e Coll., Gaddini De Benedetti hanno portato conferma alla osservazione che l'anemia a cellule falciformi possa presentarsi anche in individui eterozigoti per il carattere falcemia, nei quali assolutamente si può escludere, sia in essi che nei loro genitori, la presenza di altra tara ereditaria ematologicamente riconoscibile.

Su questa ultima evenienza deve essere portata la massima attenzione perchè è ben noto, come abbiamo detto, che malattia a cellule falciformi *sensu lato* può manifestarsi anche nei doppi eterozigoti, cioè in individui che oltre ad una unica dose di falcemia posseggono un altro carattere ematologico patologico ereditario.

Rimanendo nel campo genetico, l'insorgenza di anemia a cellule falciformi negli eterozigoti puri di falcemia può spiegarsi con l'esistenza di geni modificatori, che

ereditati indipendentemente dal gene *s*, possano determinarne scarsa o esagerata espressione.

Nel primo caso il genitore che non falcizza possiede oltre ad *s* un gene modificatore, che ne inibisce l'espressione, e pertanto non è riconoscibile come falcemico ma può trasmettere ai figli il gene *s* senza quello modificatore, che si eredita indipendentemente.

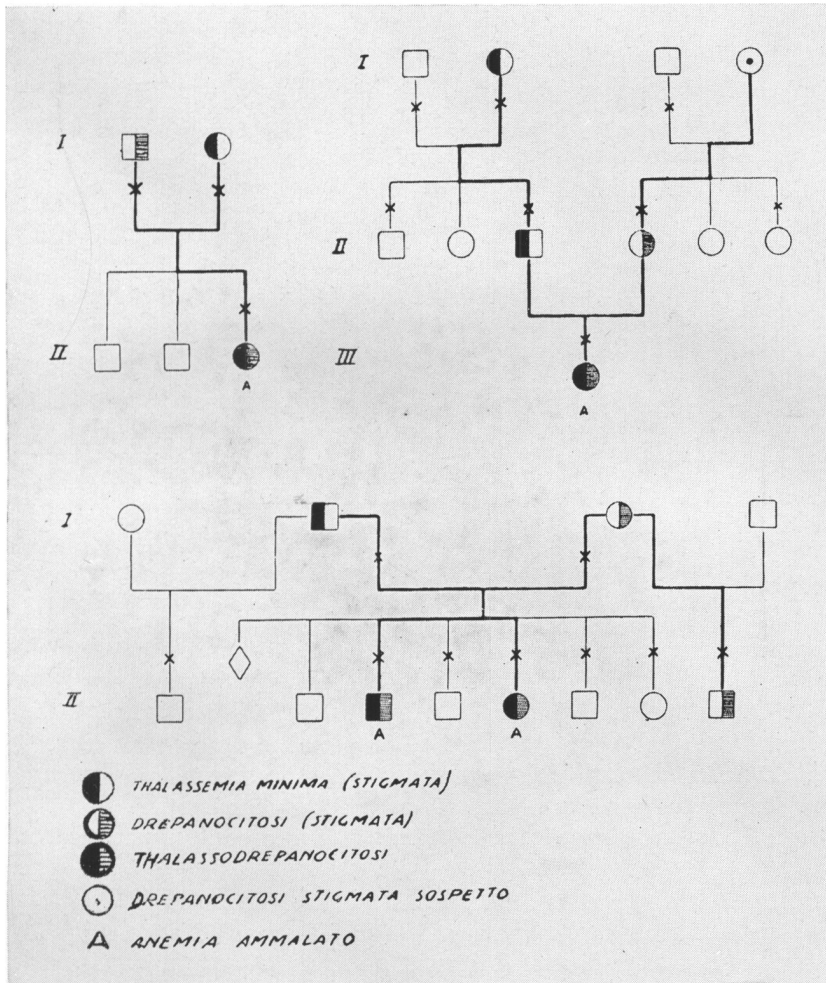


Fig. 4.

L'evenienza opposta può essere determinata dall'esistenza nel genitore, che non possiede il gene *s*, di un gene modificatore ad azione o espressivante sul gene *s* o inibitore del suo allele normale *a* (emoglobina normale).

Questo gene modificatore trasmesso al figlio, che riceve dall'altro genitore il gene *s*, determina la formazione di quantità di Hb S superiore a quella, che è solito rinvenire nell'eterozigote, e quindi l'anemia a cellule falciformi.

Altra spiegazione suggerita da Vanderpitte e Coll. sarebbe l'insorgenza di nuove mutazioni verso il gene *s* in qualche stadio della spermatogenesi o della ovogenesi

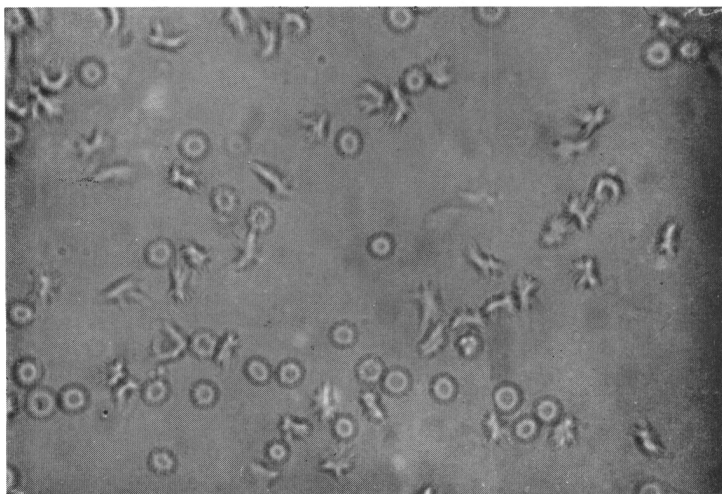


Fig. 5

dei genitori. L'osservazione di un altro caso di anemia a cellule falciformi in eterozigote (Gatto 1956) nel quale si è potuto eseguire lo studio dell'elettroforesi su carta dell'Hb (del reperto elettroforetico parleremo in seguito), ci ha indotti a sospettare nel genitore che non falcizzava l'esistenza di un gene inibitore sulla Hb A, che trasmesso al figlio eterozigote per *a* abbia determinato il blocco dell'Hb A e la conseguente

maggiore produzione di quella S. Abbiamo già detto che malattia a cellule falciformi *sensu lato* può osservarsi per interazione di un gene falcemico con quello di altra anomalia ematologica ereditaria, negli stati denominati doppi eterozigoti.

Solo se valutiamo la frequenza fra la popolazione siciliana della stigmata falcemica, stimata da Valentino e coll. ad 1,6‰ e di quella talassemica, stimata da Silvestroni e Bianco a circa il 5%, appare chiaro che nella nostra regione la *thalassodrepanocitosi*, determinata dalla interazione di un gene falcemico e di uno talassemico, dovrà essere più frequente della drepanocitosi omozigotica.

Infatti nella nostra casistica le due forme morbose sono rappresentate circa nel rapporto di 5/1.

I primi quattro casi di *thalassodrepanocitosi* della nostra casistica furono descritti da Gatto e Purrazzella nel 1951 (fig. 4).

Negli eterozigoti falcemici sani, per quel che risulta dalla nostra esperienza, ricavata dallo studio di 40 individui, non apparivano rilevabili né alterazioni cliniche né particolari aspetti fisionomici. Le indagini ematologiche ci forniscono la possibilità di individuare con certezza anche i portatori sani, sia a mezzo dei tests di falcizzazione che delle ricerche elettroforetiche. Nel corso di tutte le nostre ricerche ci siamo in primo tempo serviti del test di Singer e Robin, che sfrutta l'azione riducente di una cultura di *bacterium coli*, poi del test di Itano e Pauling, che sfrutta quella

di soluzioni 0,114M di  $\text{Na}_2\text{HPO}_4$  ed  $\text{Na}_2\text{S}_2\text{O}_4$  (tre parti della prima e due parti della seconda). Negli eterozigoti sani l'intensità del fenomeno è meno marcata (fig. 5), mettendosi in evidenza per lo più forme a stella, mentre negli ammalati (omo ed eterozigoti) con maggiore percentuale di Hb S il fenomeno è più marcato, mettendosi in evidenza le forme a falce ed a chicco di avena (fig. 6 e 7).

Lo studio ematologico degli *eterozigoti sani* (Gatto, Valentino, Russo) ha rilevato nella maggior parte dei casi un comportamento normale, per quel che riguarda il numero di globuli rossi, il contenuto di Hb, il diametro, il volume e la resistenza eritrocitaria. Solo in rari casi si è osservato un lieve grado di anemia normocromica con aumento della resistenza globulare massima ed in un solo soggetto modesto aumento della bilirubinemia indiretta.

L'esame ematologico completo degli eterozigoti sani è necessario perchè sono stati descritti dei casi di coesistenza dei geni

*s* e *Th* (thalassemia) senza interazione fra di essi (Zuelzer e Coll., Humble e Coll., Roche e Coll.). In questi casi sono presenti i segni ematologici della thalassemia

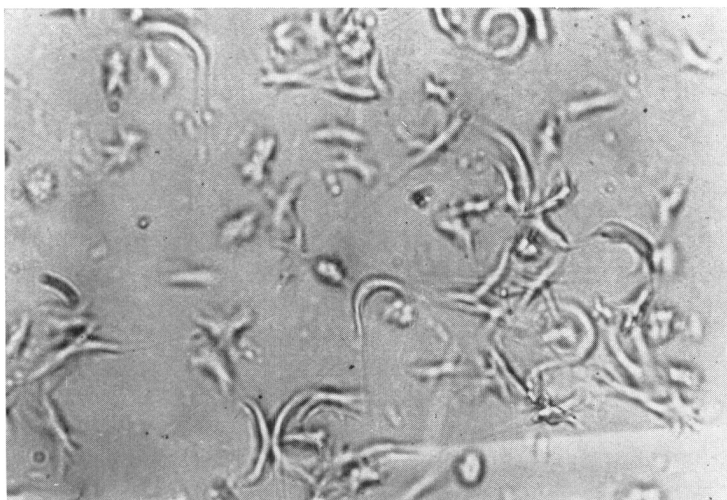


Fig. 6

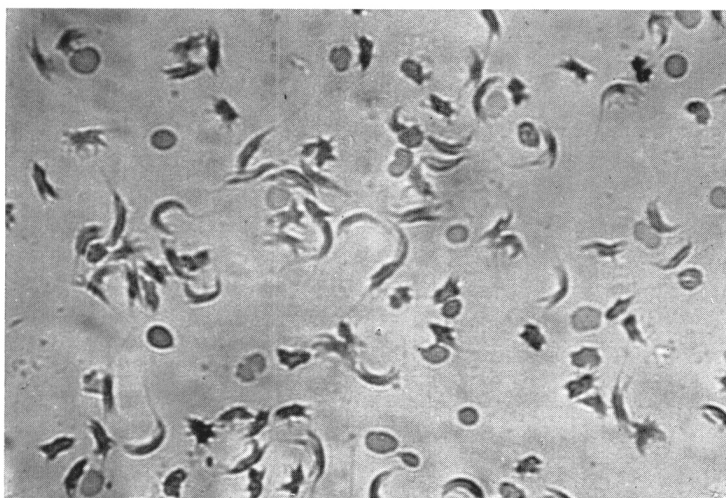


Fig. 7

minima ed una quota di Hb S non superiore a quella, che si rinviene negli eterozigoti falcemici sani. Nei casi da noi studiati la coesistenza di talassemia minima poteva essere esclusa.

Lo studio del mielogramma (Gatto, Russo) ha messo in evidenza iperplasia eritroblastica con prevalenza delle cellule policromatofile. Questo reperto del mielo-

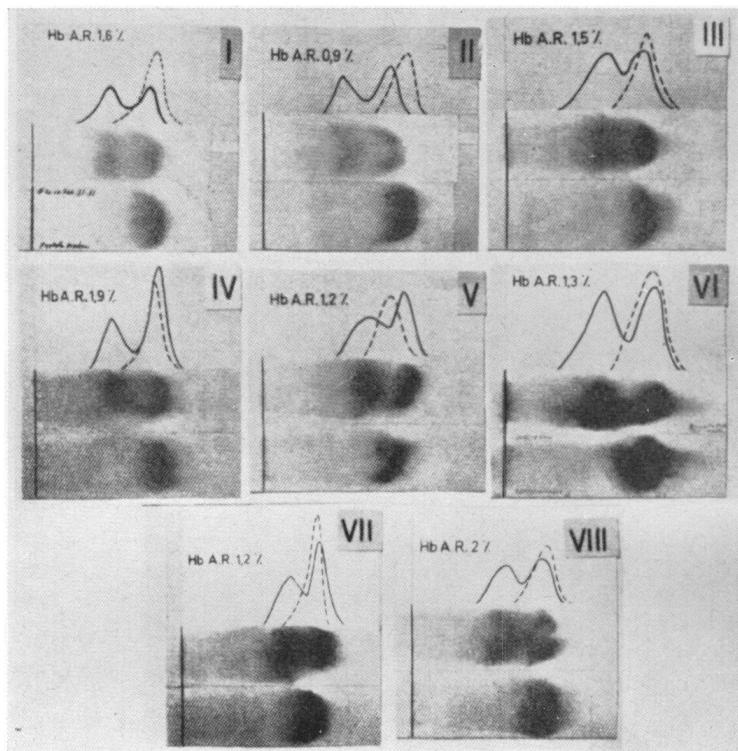


Fig. 8

gramma, ottenuto in soggetti con patrimonio globulare normale, fa sospettare che anche negli eterozigoti falcemici sani esista certa iperdiunastruzione globulare di cui la iperplasia eritroblastica midollare compensatoria è la spia.

I reperti di elettroforesi su carta (fig. 8) hanno sempre mostrato la presenza di due bande chiaramente distinte, una con velocità dell'Hb A e l'altra con quella di S. Le percentuali di questa ultima Hb nei nostri casi sono risultati contenuti fra 43 e 48.

L'esame radiologico dello scheletro ha mostrato solo in alcuni casi lieve ispessimento ed osteoporosi

della teca cranica. Nell'*anemia a cellule falciformi* (tre casi omozigoti e tre eterozigoti), il quadro clinico è stato quello di una anemia emolitica cronica splenomegalica.

Due casi omozigoti sono occorsi in due fratelli, che presentarono i primi sintomi nei primi mesi di vita e mostrarono un decorso caratterizzato da frequenti episodi di febbre, accentuazione marcata della anemia e del subittero. La malattia ebbe un andamento grave, istituendosi un grado di anemia così notevole da rendere necessarie trasfusioni di sangue ad intervalli non più lunghi di 20-30 giorni. Uno di questi ammalati è deceduto a tre anni di vita l'altro è ancora in cura.

Nell'altro caso omozigote e negli eterozigoti puri ammalati invece il decorso fu più cronico e meno tumultuoso ed il quadro clinico ed ematologico meno grave.



Negli ammalati di anemia a cellule falciformi fu rilevata la frequente comparsa episodica di tumefazione e dolori articolari e di dolori addominali.

In un soggetto fu rilevata necrosi infartuale del secondo metacarpo destro con consecutiva osteomielite da bacillo di Eberth (Russo).

L'esame dell'apparato cardiovascolare mostrò chiaro ingrandimento dell'aia cardiaca, rilevata all'esame fisico e teleradiografico e primo tono cardiaco accompagnato da soffio dolce.

Le alterazioni fisionomiche, quando presenti, furono di lieve entità, solo in qualche caso si osservò una lieve profatnia superiore.

L'accrescimento apparve negativamente influenzato nei casi a decorso molto cronico, rilevandosi le maggiori deficienze quanto più lunga era la sopravvivenza dell'ammalato. In un soggetto di 13 anni che aveva manifestato i primi sintomi di malattia nei primi mesi di vita si rilevò una deficienza staturale del 10% con proporzioni corporee di età precedenti (ipoevolutismo di modico grado a tipo infantile).

Lo studio radiologico dell'ossificazione del carpo mise in evidenza reperti, che potevano ritenersi normali per l'età dei pazienti.

Lo studio ematologico dei nostri ammalati di anemia a cellule falciformi omozigoti ed eterozigoti, mise in evidenza sempre un evidente stato anemico (valori di globuli rossi fra 1.400.000 e 3.590.000) con valore globulare normale in tutti, fatta eccezione per due eterozigoti, che presentavano valori inferiori alla norma, con diametro eritrocitario medio normale (fatta eccezione per un eterozigote che presentò macroplania).

Il contenuto di Hb per singolo globulo rosso risultò solo in due soggetti inferiore ai valori normali, ma in questi la concentrazione di Hb per unità di massa globulare era normale e pertanto l'anemia poteva ritenersi normocromica. Il risultato del contenuto di Hb dei singoli globuli rossi era spiegato dal loro ridotto volume determinato da leptocitosi. Al contrario in due soggetti, un omozigote ed un eterozigote, si rilevò reale ipocromia (riduzione della concentrazione di Hb per unità di massa globulare), in entrambi i soggetti si rilevava tendenza a volume globulare più alto del normale. Questo ultimo comportamento fu osservato nei soggetti più anemizzati in corrispondenza delle crisi emolitiche ed era dovuto ad aumento dello spessore globulare, essendo il diametro medio normale.

A carico dei globuli rossi era evidente policromatofilia, ellittocitosi, presenza di cellule a bersaglio; non costantemente si misero in evidenza cellule a falce e quando presenti non superarono il 2‰ degli eritrociti.

Il numero dei reticolociti fu sempre superiore alla norma, essendosi osservati i valori più elevati (fino a 256‰) in corrispondenza delle crisi emolitiche. La resistenza globulare massima fu costantemente aumentata.

Lo studio del midollo osseo (Gatto) ha fatto rilevare aumento delle cellule reticolari a valori maggiori del doppio del normale, in massima parte costituite da cellule linfoidi grandi secondo Rohr, aumento notevole degli eritroblasti con valori di circa tre volte superiori al normale, con netta prevalenza dei basofili e policro-

matofili, riduzione delle cellule granuloblastiche a valori circa metà dei normali con prevalenza delle cellule più immature.

Sia nella serie eritroblastica che in quella granuloblastica si è rilevata una quota di cellule con caratteri istioidi.

Lo studio dei diametri degli elementi della serie rossa dimostrò una macroblastosi degli elementi basofili e policromatofili che si restituisce ai valori normali negli

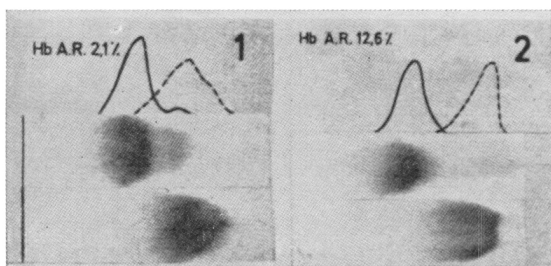


Fig. 9

ortocromatici e negli eritrociti midollari e periferici. L'esame del ricambio emoglobinico, ne mise in evidenza l'esaltazione, rilevabile dall'aumento e dei livelli di bilirubinemia indiretta e dell'eliminazione del bilinogeno fecale ed urinario più marcati in coincidenza delle crisi emolitiche.

I reperti elettroforetici su carta in tutti e tre i casi omozigotici (fig. 9) hanno mostrato una banda unica con velocità di Hb S (la banda distale con velocità di Hb A, osservata nel caso 1, è dovuta ad Hb da globuli rossi trasfusi). Il dosaggio dell'Hb alcaliresistente (Ar) ha però fatto rilevare in due soggetti quantità normali (1,2 e 2,1%), nel terzo una percentuale molto più elevata (12,6); non si è potuto mettere in evidenza la presenza di Hb adulta normale (A). Le percentuali suddette di Hb Ar non sono rilevabili nella ricerca su carta. Limitandoci ai risultati della nostra esperienza, i casi con maggiore percentuale di Hb S hanno presentato un decorso più grave, per cui potrebbe dedursi che la presenza di Hb F abbia significato patologico meno grave della S.

Il reperto elettroforetico di un caso di anemia a cellule falciformi eterozigote mostrò anch'esso una banda unica con velocità di Hb S ma la coesistenza del 33,6% di Hb Ar, mentre poteva quasi sicuramente escludersi la presenza di Hb A (Gatto).

Un reperto quasi identico fu osservato nel caso studiato da De Benedetti Gaddini.

Le percentuali di Hb Ar osservate in questi due casi (il nostro e quello di De Benedetti Gaddini) sono chiaramente maggiori di quelle che è solito trovare negli omozigoti, che, da quello che può ricavarsi dalla nostra esperienza e da quella più vasta di Singer e Fischer, non superano il 15%.

Si ammette che l'Hb A (adulta normale) S e C siano controllate da una serie di geni alleli perchè negli omozigoti *ss* e *cc* non si riscontra Hb A e che la comparsa di Hb F non sia sottoposta a controllo genico, ma che essa si formi in percentuali superiori a quelle normali ogni volta che per condizioni fisiologiche (vita fetale) o patologiche (assenza o blocco del gene *a* da parte di altri geni) sia ostacolata la formazione di Hb A. La composizione emoglobinica osservata nei due eterozigoti ammalati fa escludere che nel genitore che non falcizzava si sia determinata una mutazione nella gametogenesi o sia coesistito un gene riduttore della espressività di *s* non trasmesso al figlio, perchè in questo avrebbe dovuto aversi un reperto uguale a quello

che si riscontra negli omozigoti (Hb Ar non superiore al 15%). D'altra parte può escludersi nel genitore che non falcizzava la presenza di un gene espressivante sul gene *s*, trasmesso al figlio, perchè in tal caso in questo si sarebbe dovuto riscontrare la presenza di Hb A. Pertanto appare più logico pensare che nel genitore che non falcizzava sia stato presente un gene inibitore dell'Hb A, che trasmesso al figlio (eterozigote per A) abbia determinato il blocco di questa Hb e la conseguente maggiore produzione di S. Evidentemente bisogna ammettere che questo gene modificatore non abbia effetto sulla capacità della sintesi di Hb A nello stato omozigotico *aa*, ma solo nell'eterozigote *as*.

Le indagini radiologiche dello scheletro condotte negli ammalati di anemia a cellule falciformi, sia omozigoti che eterozigoti hanno mostrato ispessimento modesto ed osteoporosi della teca cranica, osteoporosi delle epifisi ossee dell'articolazione del gomito. Entrambe alterazioni più evidenti negli ammalati, che avevano sofferto un più lungo decorso del male.

Nei casi di *Thalassodrepanocitosi* il decorso clinico è stato molto simile ai casi di anemia a cellule falciformi omozigoti ed eterozigoti con presenza di discreta quantità di Hb Ar, cioè a decorso cronico con crisi emolitiche. In due casi di *Thalassodrepanocitosi* illustrati da Russo si sono determinate tipiche sindromi addominali acute, identiche a quelle che si è solito osservare nell'anemia a cellule falciformi.

A carico dell'apparato cardiovascolare è stato parimenti rilevato ingrandimento dell'aia cardiaca e presenza di soffio dolce, che accompagnava il primo tono.

Le alterazioni fisionomiche furono più evidenti, mettendosi frequentemente in evidenza la sporgenza e l'allargamento delle regioni zigomatiche ed alle volte alterazioni della forma del cranio, che ricordavano quelle della malattia di Cooley.

La deficienza dell'accrescimento fu sempre di lieve entità ed assolutamente non paragonabile a quella che si è solito osservare nella malattia di Cooley. Lo studio radiologico dell'ossificazione del carpo mostrò reperti corrispondenti a quelli normali per l'età dei pazienti.

Le indagini ematologiche misero sempre in evidenza un marcato stato anemico (valori di globuli rossi fra 1.870.000 e 3.500.000) con volume globulare normale nella metà dei casi, inferiore alla norma nell'altra metà e con oscillazioni nelle varie osservazioni compiute sullo stesso soggetto. Il diametro eritrocitario medio fu inferiore alla norma in tutti i casi eccetto uno, nel quale fu normale, dunque si riscontrò quasi sempre microplania.

Solo in qualche caso si mise in evidenza riduzione del contenuto di Hb per singolo globulo rosso, ma costantemente e quasi sempre marcata riduzione della concentrazione di Hb per unità di massa globulare, dunque una anemia costantemente ipocromica.

Lo studio dei caratteri morfologici e tintoriali dei globuli rossi mise in evidenza una popolazione mista, accanto a globuli rossi di forma e tingibilità normale se ne rinvennero costantemente degli altri con tutti i caratteri della talassemia, in particolare ipocromia, anisocitosi e poichilocitosi. Solo in tre osservazioni si rinvennero cellule a falce ed in cinque, eritroblasti nel sangue periferico. Il numero dei retico-

lociti fu contenuto fra 20 e 50‰, non si riscontrarono mai i più elevati valori osservati nell'anemia a cellule falciformi. Costantemente fu riscontrato aumento della resistenza eritrocitaria massima.

Lo studio del mielogramma ci ha mostrato aumento delle cellule reticolari e delle cellule eritroblastiche di entità quasi uguale a quella riscontrata nell'anemia a cellule falciformi. L'anaplasia eritroblastica è stata lieve e non presente in tutti i casi, si è

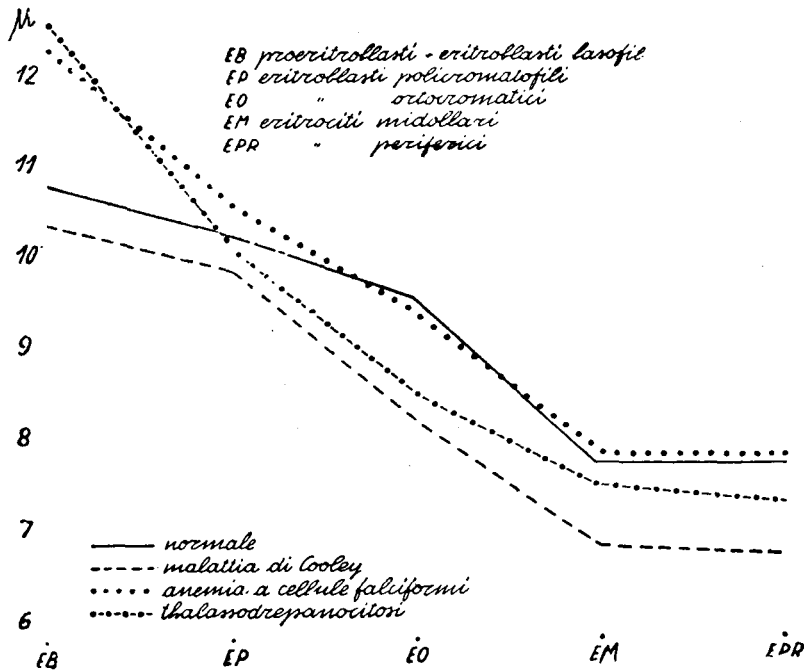


Fig. 10

avuto prevalenza dei policromatofili a differenza di quanto si è osservato nell'anemia a cellule falciformi e nell'anemia di Cooley, nelle quali prevalgono le fasi basofile.

Le cellule granuloblastiche sono state sempre ridotte di numero con prevalenza dei metamielociti, a differenza dell'anemia a cellule falciformi e della malattia di Cooley, nelle quali prevalgono le fasi più immature.

Lo studio dei diametri degli elementi cellulari della serie rossa ha messo in evidenza macroblastosi delle fasi basofile, così come si osserva nell'anemia a cellule falciformi, ma man mano che si passa alle fasi più mature si evidenziano le caratteristiche dell'eritrono talassemico, infatti dalla fase policromatofila in poi si ha una chiara riduzione del diametro citoplasmatico che negli ortocromatici, sommandosi a quella del diametro nucleare, determina la riduzione diametrica di tutta la cellula. La riduzione del diametro cellulare si continua negli eritrociti del sangue midollare e peri-

ferico parimenti a quanto avviene nella thalassemia (fig. 10). Nella thalassodrepanocitosi dunque da una macroblastosi iniziale si passa ad una microcitosi delle fasi intermedie e finali.

I reperti elettroforetici, al contrario di quello che si osserva nell'anemia a cellule falciformi, nella quale si ha costantemente reperto di una unica banda, nella thalassodrepanocitosi hanno presentato differenti aspetti nei vari casi. Infatti da reperti di banda unica, attraverso altri, che hanno presentato una chiara sfumatura distale, si è arrivati fino a tracciati con due bande chiaramente distinguibili (fig. 11).

Poichè nei casi di thalassodrepanocitosi la quantità di Hb Ar è stata in genere più elevata di quella che si è riscontrata nell'anemia a cellule falciformi, ma inferiore al caso eterozigote puro nel quale si riscontrò il 33,6% di Hb Ar e che presenta pure il reperto di una banda unica, è chiaro che i reperti con unica banda sfumata od a doppia banda, osservati nella thalassodrepanocitosi, debbono essere dovuti alla coesistenza di Hb A, perchè come abbiamo detto, anche elevate percentuali di Hb Ar vengono attratte da S determinando una unica banda.

Le indagini radiologiche dello scheletro hanno mostrato presenza di aumento di spessore ed osteoporosi della teca cranica e segni di osteoporosi in altre sezioni scheletriche, più evidenti nelle diafisi delle ossa dell'articolazione del gomito.

La terapia di cui maggiormente si sono avvantaggiati i nostri ammalati di anemia a cellule falciformi e di thalassodrepanocitosi è stata quella trasfusionale.

In particolare in due soggetti affetti da anemia a cellule falciformi, con gravi crisi emolitiche tale terapia dovette essere ripetuta con frequenza di un mese, negli altri ammalati a distanza maggiore. In alcuni casi, data la stabile, modica anemia non si è dovuto ricorrere ad alcun trattamento. La sindrome addominale acuta è regredita in tutti e due i casi col trattamento conservativo, la osteomielite da Salmonella con trattamento cloroanfenicolico.

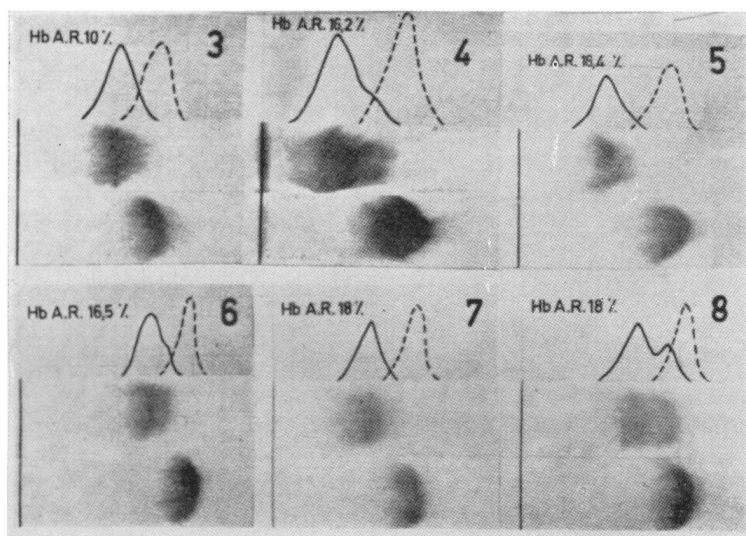


Fig. 11

### Riassunto

L'esperienza tratta dallo studio di 60 casi di individui con tests di falcizzazione positivo (40 portatori sani e 20 ammalati) ci conferma anzitutto la frequenza della drepanocitosi in Sicilia e l'importanza che ad essa compete nella patologia ematologica di questa regione.

La drepanocitosi, presente come semplice anomalia allo stato eterozigoto, determina malattia emolitica splenomegalica nello stato omozigotico e può anche causarla in alcuni eterozigoti puri maggiormente espressi.

La coesistenza nello stesso soggetto del gene della falcemia e di quello della thalassemia determina parimenti una forma morbosa emolitica splenomegalica (thalassodrepanocitosi) che da noi, a causa della maggior frequenza della thalassemia, si osserva con frequenza maggiore dell'anemia a cellule falciformi.

In un soggetto con drepanocitosi omozigotica si è osservata l'insorgenza di osteomielite da Salmonella su una necrosi infartuale del secondo metacarpo. In due casi di malattia drepanocitica, uno di essi affetto da thalassodrepanocitosi, si è riscontrata sindrome di addome acuto causata da infarto splenico.

Le alterazioni fisionomiche sono state più evidenti nella thalassodrepanocitosi.

Lo studio del mielogramma ha mostrato in tutti gli ammalati (drepanocitosi, thalassodrepanocitosi) evidente iperplasia eritroblastica, con prevalenza delle fasi basofile negli ammalati di drepanocitosi e dei policromatofili nella thalassodrepanocitosi.

La citometria delle varie fasi dell'eritrone ha messo in evidenza in tutti gli ammalati macroblastosi nelle fasi basofile, ma mentre nell'anemia a cellule falciformi dalla fase policromatofila in poi i diametri cellulari si riportano a valori normali, nella thalassodrepanocitosi essi cadono, soprattutto per riduzione del citoplasma, a valori inferiori alla norma, e tale fenomeno si continua con la microcitosi degli eritrociti nel sangue midollare e periferico.

Lo studio della composizione dell'Hb, condotto a mezzo dell'elettroforesi su carta, e del dosaggio dell'Hb alcaliresistente dimostrò negli ammalati di anemia a cellule falciformi la presenza di una banda unica con velocità di Hb S e la coesistenza di quote varie di Hb Ar (da valori normali fino a quello di 33,6%, osservato in un ammalato eterozigote puro). Nella thalassodrepanocitosi fu sempre osservata una quota superiore alla norma di Hb Ar, ma il reperto elettroforetico, a causa della coesistenza di Hb A, variò da quello di una unica banda sfumata fino a quello di due bande distinte.

### Bibliografia

- GATTO I.: Genetica della thalassemia e della drepanocitosi. Atti del III Congresso di Igiene e Medicina Mediterranea. Palermo, 1951.
- Thalassemia (Microkarterocytosis) and Drepanocytosis, Their forms and genetics, *Acta Geneticae Medicae et Gemellologiae*, 2, 19, 1953.
- Ricerche ematologiche sulla drepanocitosi. *La Pediatria* 61, 489 1953.
- Diffusione delle drepanocitosi in Italia. *Genetica Medica*. Edizioni Istituto Mendel. Roma, 1954.
-

- Le malattie razziali nell'ambito del Mediterraneo: thalassemia e drepanocitosis. Atti del I Congresso Internazionale di studi e scambi mediterranei. Palermo, 1953.
- L'elettroforesi su carta della diagnostica delle anomalie ereditarie dell'Hb. *Boll. Soc. Ital. Ematologia*, IV, 28, 1956.
- Anemie emolitiche da anomalie ereditarie dell'Hb. *Acta Geneticae Medicae et Gemellologiae*, 5, 427, 1956.
- La electroforesis sobre papel en el diagnostico de las anomalias hereditarias de la hemoglobina. *Sangre*, 1, 248, 1956.
- LA GRUTTA A.: Ricerche elettroforetiche su carta di Hb umana. *Boll. Soc. It. Biol. Sperim.*, 1956.
- Elettroforesi su carta dell'Hb nella thalassemia, drepanocitosi e thalassodrepanocitosi. *Minerva Pediatrica*, 7, 618, 1955.
- PURRAZZELLA G.: Ricerche di genetica su alcuni casi di drepanocitosi osservati in Sicilia. *La Pediatria*, 47, 441, 1949.
- — Ulteriori ricerche di genetica sulla drepanocitosi. *La Pediatria*, 59, 789, 1951.
- RUSSO G.: Ricerche ematologiche nella thalassodrepanocitosi. *La Pediatria*, 63, 560, 1955.
- HUMBLE J. G., ANDERSON I., WHITE J. C., FREEMAN T.: A-family illustrating the double inheritance of the sickle cell trait and Mediterranean anemia. *J. Clin. Path.*, 7, 201, 1954.
- ROCHE J., DERRIEN Y., DIACONO D., DURIEUX J., LAURENT G., REINAUD ROUX M., BRANGIER C.: Coexistence des tares sickleémiques et thalassémiques dans una famille tunisienne. *Rev. d'Hemat*, 2, 26, 1956.
- RUSSO G.: Sindrome addominale acuta in soggetti affetti da drepanocitosi. *Haematologica*, 39, 489, 1955.
- Il mielogramma nei portatori di falcemia. *Boll. Soc. Ital. Ematologia*, 4, 36, 1956.
- Osteomielite da Salmonella tymphi in bambino affetto da anemia drepanocitica. *Minerva pediatrica*, 9, 16, 1957.
- VALENTINO L.: La drepanocitosi con particolare riguardo alle osservazioni italiane. *La Pediatria*, 62, 257, 1954.
- LO JACONO F.: Frequenza della drepanocitosi (stigmata) fra la popolazione siciliana. *Rivista Ped. Siciliana*, n. 5, 1952.
- LUNA V.: Frequenza della stigmata falcemia fra la popolazione infantile sana della Sicilia. *Pediatria*, 62, 547, 1954.
- VANDERPITTE J., LOUIS L.: L'association elliptocytose-drepanocytose. *Revue d'ematologie*, 10, 19, 1955.
- ZUELZER W. W., NEEL J. V., ROBISON A. R.: Abnormal hemoglobins. In *Tocantins. Progress. in Hematology*. Vol. 1, New York, Grune & Stratton, 1956.

## RÉSUMÉ

Les AA. ont étudié 60 sujets qui présentaient le test de falcisation positif (40 porteurs sains et 20 malades). La drépanocytose, à l'état homozygotique, cause une maladie hémolytique avec splénomégalie, tandis que à l'état hétérozygotique elle est présente généralement comme simple anomalie, mais chez quelqu'un peut causer maladie.

La coexistence, chez le même sujet, des deux gènes: falcémie et thalassémie, cause aussi une maladie hémolytique avec splénomégalie (thalassodrépanocytose) qui est plus fréquente en Sicile.

Un cas de osthéomyélite à Salmonella et deux cas d'abdomen aigu dû à infarctus de la rate ont été observés chez ces malades.

Le myélogramme a montré chez tous les malades hyperplasie érythroblastique.

On a effectué l'étude citométrique de toutes les phases de maturation de l'érythroblaste jusqu'à l'érythrocyte. L'étude électrophorétique de l'Hb et le dosage de l'Hb Ar ont montré: dans la drépanocytose homozygotique une seule bande avec vélocité de S, et une quantité variable de Hb Ar (de 33,6% jusqu'au normal); dans la thalassodrépanocytose on a observé toujours une quantité de Hb Ar supérieure au normal, tandis que à l'électrophorèse on avait quelquefois une seule bande nuancée distalement et autres fois deux bandes distinctes.

---

SUMMARY

The Authors studied 60 individuals bearing a positive test of sickle shaped cells (40 healthy bearers and 20 sick people).

Drepanocytosis besides causing a splenomegalic haemolytic disease in an homozygous state can also cause it in pure heterozygous individuals of high expressivity. Thalassodrepanocytosis due to a more frequent occurrence of thalassemia is found with a greater occurrence than sickle cell anaemia in Sicily.

A patient showed a Salmonella osteomyelitis and two more a syndrome of acute abdomen due to a splenic occlusion.

The study of myelograms showed in all the patients (drepanocytosis, thalassodrepanocytosis) a clear erythroblast hyperplasia.

A cytometric study of the different aspects of the erythron was carried out.

The study of Hb composition made through paper electrophoresis and the amount of alkali resistant Hb showed in the patients bearing sickle cell anaemia the presence of a unique band with the speed of Hb S and the coexistence of different amounts of Hb Ar (normal values to 33,6% observed in a pure heterozygous). Quantities of Hb Ar above the norm where always observed in thalassodrepanocytosis, but the electrophoretic finding, due to the coexistence of Hb A, ran from the shaded unique band to two distinct bands.

ZUSAMMENFASSUNG

Die Verfasser untersuchten 60 Fälle mit positivem Sichelzelitests (40 Gesunde und 20 Kranke). Die Drepanozytose ruft in homozygotischen Zustand, aber auch bei einigen Heterozygoten mit erhöhter Expressivität, eine hämolytische, splenomegalische Krankheit hervor. Auf Grund des gehäufteten Auftretens der Thalassämie in Sizilien kommt bei uns häufiger Thalassodrepanozytose als Sichelzellanämie vor.

Bei einem Fall wurde eine auf Salmonella zurückzuführende Osteomyelitis und in 2 Fällen ein durch Milzinfarkt hervorgerufenenes akutes Bauchsyndrom beobachtet.

Das Myelogramm zeigte bei allen Kranken (Drepanozytose, Thalassodrepanozytose) eine erythroblastische Hyperplasie.

Eingehend untersucht wurde die Zytometrie der verschiedenen Erythronphasen.

Die Hb-Zusammensetzung wurde mittels Papierelektrophorese und Bestimmung des alkaliresistenten Hb untersucht. Dabei zeigte sich bei Sichelzellanämie ein einziger Streifen mit der Geschwindigkeit Hb S und zugleich verschiedene Quoten von Hb Ar (vom Normalwert bis zu 33,6% bei einem rein heterozygoten Patienten). Bei Thalassodrepanozytose war die Hb Ar-Quote immer höher als normal, jedoch schwankte der elektrophoretische Befund auf Grund des gleichzeitigen Vorkommens von Hb A zwischen einem einzigen, unklaren und 2 deutlichen Streifen.